Aus dem Institut für Tierpathologie der Tierärztlichen Fakultät der Universität München.
Vorstand: Professor Dr. O. Seifried.

Zur Histopathologie der Bipolarisseptikämien.

Inaugural-Dissertation

zur Erlangung der Doktorwürde der Tierärztlichen Fakultät der Ludwig-Maximilians-Universität München.

Vorgelegt von

Gustav Beutenmüller
approb. Tierarzt
aus Stuttgart-Degerloch

München
Buchdruckerei E. Hohenhaus, Landwehrstraße 29
1935

Gedruckt mit Genehmigung der Tierärztlichen Fakultät der Ludwig-Maximilians-Universität München.

Referent: Prof. Dr. O. Seifried.

Meinen lieben Eltern!

Digitized by the Internet Archive
in 2026

https://archive.org/details/IA40153721_0251

In den letzten Jahren wurden die histologischen Veränderungen bei Virusschweinepest von mehreren Forschern, so besonders von Pröscher (7), Röhrer (8) und Seifried (11) eingehenden Untersuchungen unterzogen. Sie fanden Blutgefäßschädigungen als grundsätzliche Veränderungen bei dieser Krankheit. Diese bestehen in Schwellung und Proliferation der Gefäßendothelien sowie in Degeneration derselben, außerdem in Nekrose und Hyalinisierung der Gefäßwände.

Es lag nun nahe, die Veränderungen bei anderen septikämischen Erkrankungen zu untersuchen. Vor kurzem teilte Salyi (10) die Ergebnisse seiner Untersuchungen beim Paratyphus der Ferkel mit. Er fand, dass sich auch beim Paratyphus im Zentralnervensystem, sowie in den Lymphknoten Gefäßveränderungen vorfinden, die weitgehende Aehnlichkeit mit jenen bei Schweinepest aufweisen. Hier stehen die progressiven und degenerativen Veränderungen der Endothelien im Vordergrunde des histologischen Bildes, weniger die hyaline Entartung der Gefäßwände.

Eingehende Untersuchungen auf dem Gebiete der Bipolarisseptikämien liegen nur bei Geflügelcholera vor. Pathologisch-anatomisch sind die Hauptveränderungen: Hämorrhagische Enteritis, Blutungen am Herzen und unter den serösen Häuten, sowie submiliare bis miliare Nekrosen in der Leber, in der Milz, in den Nieren und im Knochenmark. Diese Nekroseherdchen waren schon mehrfach Gegenstand eingehender Untersuchungen (Hertel (2), Preuss (6), Ban (1), Rose (9), Lund (4), Katona (3), Nieberle (5)). Sie werden teils als Folgen von Kapillarembolien, also als Ernährungsstörung und als toxische Schädigung, teils als Wucherungen des retikulo-endothelialen und histiozytären Apparates mit nachfolgender Degeneration der gewucherten Zellen und des umliegenden Gewebes aufgefaßt. Ihre Entstehung und Bedeutung wird — da eine Reihe von Unklarheiten besteht — im folgenden einer näheren Untersuchung unterzogen.

Bei den übrigen Bipolarisseptikämien der Haustiere liegen systematische, histologische Untersuchungen bis jetzt nicht vor. Aus diesem Grunde wurde mir die Aufgabe gestellt, derartige Untersuchungen auf breiterer Grundlage auszuführen.

Eigene Untersuchungen.

Material und Methodik.

Von Geflügelcholera standen außer einem Spontanfall 7 Hühner und 3 Enten zur Verfügung. Diese Tiere wurden mit verschiedenen Avisepticumstämmen infiziert, zum Teil subkutan, zum Teil intramuskulär, zum Teil intravenös; Fütterungsversuche führten nicht zum Ziel. Die in Betracht kommenden Tiere wurden deshalb intramuskulär nachgeimpft. Der Zweck dieser verschiedenen Infektionsarten war, ein möglichst vielseitiges Material zu verarbeiten. Das pathologisch-anatomische Bild entsprach in allen Fällen den für Geflügelcholera charakteristischen Veränderungen.

Um die Frage beantworten zu können, ob die Knötchen Wucherungen des retikulo-endothelialen Systems darstellen, wurde das R. E. S. in mehreren Fällen, meist mit Tusche, einmal mit Karmin blockiert. Erst dann wurden die Tiere infiziert.

Außerdem stand von der hiesigen Ambulatorischen Klinik ein Kalb zur Verfügung, das an perakuter Kälberseptikämie verendet war. Im Blut wurden die bipolaren Bakterien in Reinkultur nachgewiesen.

Das Material von Kaninchenseptikämie bestand aus einem Spontanfall, sowie aus 3 experimentell erzeugten Fällen, von denen einer durch kutane Verimpfung, einer durch subkutane und einer durch intravenöse Einverleibung des infektiösen Materials zur Entstehung kam.

Eine Maus wurde kutan mit Bac. suisepticus geimpft. Sie verendete innerhalb 20 Stunden.

Ein 13 kg schweres Ferkel wurde zunächst mit einer Kultur von Bac. suisepticus intramuskulär geimpft, deren Virulenz uns nicht bekannt war. Da das Tier nur kurz trauerte und sich rasch erholte, wurde es mit der durch den Mäuseversuch geprüften Kultur intraperitoneal nachgeimpft. Die gesamte Krankheitsdauer betrug $4^1/_2$ Tage.

Nachfolgend eine Tabelle, in der sämtliche untersuchten Tiere, sowie deren Infektionsart und Krankheitsdauer aufgezeichnet sind:

Übersicht über das verarbeitete Material.

Fall	Tierart	Inf.-Modus	Nachimpf.	Krankh.-Dauer	Bemerkungen
1	Huhn	subcut.	—	17 Std.	—
2	„	„	—	16 „	—
3	Ente	„	—	16 „	—
4	„	„	—	15 „	5 ccm T. i. v.
5	„	„	—	14 „	5 „ K. „ „
6	Huhn	Spontanfall	—	—	—
7	„	intr. musk.	—	39 „	—
8	„	i. v.	—	9 „	—
9	„	„ „	—	8 „	5 ccm T. i. v.
10	„	intest	intr.musk	17 Tg.	—
11	„	„	„ „	6 „	5 ccm T. i. v.
12	Kalb	Spontanfall	—	—	—
13	Kaninchen	i. v.	—	20 Std.	—
14	„	subcut.	—	60 „	—
15	„	cut.	—	82 „	—
16	„	Spontanfall	—	—	—
17	Maus	cut.	—	20 „	—
18	Ferkel	intr.musk.	intraperit.	4½ Tg.	—

Sämtliche Organe der vorgenannten Tiere wurden unmittelbar nach dem Tode in Formalin fixiert und in Paraffin eingebettet. Die Schnitte wurden mit Hämalaun-Eosin, sowie nach van Gieson gefärbt. Zum Nachweis der Bakterien im Schnitt kam die Giemsa-Färbung zur Anwendung. Außerdem wurden Elastikafärbungen benützt. Gefrierschnitte wurden zum Zwecke des Nachweises von Fett mit Sudan III gefärbt.

Geflügelcholera.

Veränderungen des Gefäßsystems.

Bei der Zerlegung der an Geflügelcholera verendeten Tiere fallen nach Eröffnung der Körperhöhle zunächst die Blutungen unter dem Epicard und unter den serösen Häuten in die Augen. In akuten Fällen (8 und 9) kommt es auch zu Blutungen im Bereiche der peripheren Nerven (N. Ischiadicus), sowie in den

Schleimhäuten, z. B. am Muskelmagen und im Bereiche des Drüsenmagens. Der letztere Befund ist besonders bemerkenswert, da er leicht zu Verwechslungen mit Hühnerpest führen kann.

Es ist anzunehmen, daß Veränderungen an den Gefäßen vorhanden sind, die einen Durchtritt der Erythrozyten ermöglichen. Im Verlaufe meiner Untersuchungen konnte ich auch tatsächlich entsprechende Gefäßschädigungen nachweisen.

Die gesamten Blutgefäße weisen in allen Fällen einen starken Blutreichtum auf, der die histologische Untersuchung sehr erschwert. Die schönsten Gefäßwandschädigungen sehen wir in den Fällen, deren Krankheitsverlauf sehr stürmisch war (Fall 8 und 9), und zwar sind sie am deutlichsten in der Leber ausgeprägt.

Die ersten und auch schwersten Schädigungen treten in den Kapillaren auf. Allerdings sind nicht alle Leberkapillaren in der gleichen Weise verändert. Bei einem Teil derselben sehen wir bei schwacher Vergrößerung eine Schwellung der Kapillarwand und eine schwache Färbbarkeit derselben. Bei stärkerer Vergrößerung wird bemerkt, daß die Endothelzellkerne nicht mehr langgestreckt und flach sind, sie nehmen vielmehr eine mehr oder weniger runde Form an und sind kaum gefärbt. Andere zeigen Erscheinungen von Pyknosis oder Karyorrhexis. Zuweilen sind Teile des Endothels abgestoßen und liegen zwischen den Blutkörperchen, sehr häufig ist aber auch vom Endothel gar nichts mehr zu erkennen. Hier finden wir bisweilen auch Blutaustritte in das benachbarte Gewebe hinein. In vielen Fällen ist ein Lumen überhaupt nicht mehr vorhanden. An die Stelle des Gefäßes ist eine solide, hyalinartige Masse getreten, die sich stark eosinophil färbt. Randständig sind meist noch spärliche Kerntrümmer nachzuweisen (Abb. 1).

In kleineren und mittleren Gefäßen sind in diesen perakuten Fällen ähnliche Veränderungen zu beobachen wie in den Kapillaren. Die Schwellung der Endothelzellen ist hochgradig. Die Kerne treten teils als Kernschatten in Erscheinung,

teils sind in ihnen verschiedene Formen von Karyorrhexis und Pyknosis nachzuweisen. Die ganze Gefäßwand ist verdickt, die einzelnen Teile sind auseinander gedrängt und zeigen eine ödematöse Beschaffenheit. Auch hier kommt es mitunter zu Blutaustritten. In der Umgebung der Gefäße ist eine beginnende Proliferation von Gefäßwandzellen, hauptsächlich von Adventitialzellen in Gestalt von großen, ovalen Zellen mit großem chromatinarmem Kern angedeutet. Den reichlich vorhandenen Rundzelleninfiltraten kann eine direkte Beziehung zum Erreger der Geflügelcholera nicht zugeschrieben werden, da ähnliche perivaskuläre Infiltrationen auch bei anscheinend gesunden Hühnern vorkommen. Die nekrotischen Prozesse greifen nicht selten in die Nachbarschaft über. Davon wird später die Rede sein.

In den Gefäßen der Milz sind die Veränderungen in diesem Stadium noch nicht so ausgesprochen; hier treten sie hauptsächlich in Form von Schwellung und Proliferation der Gefäßwandzellen auf. Nicht selten werden tumorförmige Wucherungen der Endothelien beobachtet, die in das Lumen des Gefäßes hineinragen. An diesen gewucherten Zellen treten auch retrograde Wucherungen hervor (Abb. 4).

In den übrigen Organen sind die Gefäßveränderungen nicht sehr ausgeprägt. Wohl werden dort proliferative und degenerative Prozesse, auch im Zusammenhange mit Blutungen gefunden, in der Häufigkeit und Ausgeprägtheit stehen sie jedoch weit hinter denen der Leber zurück.

Ist die Virulenz der Bakterien geringer oder die individuelle Resistenz des Tieres größer, ist also die Krankheitsdauer eine längere, so kommt es zu Gefäßwandschädigungen nur noch in den Kapillaren. Sehr häufig werden ganz ausgesprochene Kapillarembolien durch Bakterien verursacht. In diesen Fällen ist von der Kapillarwand nicht mehr viel sichtbar. Im übrigen ähneln die Veränderungen sehr den oben beschriebenen, allerdings neigen die zellulären Elemente mit zunehmender Krankheitsdauer mehr und mehr zu Proliferation. So kommt es nicht

selten zu tumorartigen Bildungen des Endothels und zu knötchenförmigen Wucherungen der Adventitialzellen.

Etwas abweichend von den Befunden an den größeren Gefäßen der Leber sind diejenigen in der Milz. Hier bestehen offenbar auch bei längerer Krankheitsdauer so hochgradige degenerative Prozesse, daß es in der Agonie zur Ruptur der Gefäße kommt. Im histologischen Bilde sehen wir häufig eine richtige Fragmentation der Gefäßwand mit Austritt von Erythrozyten ins benachbarte Gewebe.

Je langsamer der Krankheitsverlauf ist, desto mehr treten die degenerativen Prozesse in der Gefäßwand in den Hintergrund und umsomehr überwiegen dann die proliferativen Vorgänge.

In diesem Zusammenhange sind zwei Befunde in den kleinen Gefäßen des Herzmuskels zu erwähnen, die eine Erklärung für die Entstehung der subepicardialen Blutungen ergeben. In zwei, in der Nähe des Epicards gelegenen Gefäßchen ist eine Massenanhäufung von Bakterien vorhanden. In der Gefäßwand kommt es zu degenerativen Veränderungen, in der Umgebung zu einer zellulären Reaktion, die Muskelfasern sind hyalin entartet. In einem zweiten Präparat kann man beobachten, wie eine subepicardiale Blutung von geschädigten Gefäßen des Myocards gespeist wird.

Sonstige Veränderungen.

Nekrosen.

Charakteristisch und oft beschrieben sind die submiliaren bis miliaren, graugelblichen Nekroseherdchen in der Leber, sowie in der Milz, in den Nieren und im Knochenmark. In den meisten der vorliegenden Fälle wurden Nekrosen in der Leber makroskopisch gefunden. Am sichersten sind sie auf der den Bauch-eingeweiden zugewandten, dorsalen Fläche des rechten Leberlappens zu finden. In den perakuten Fällen konnten bei aufmerksamer Betrachtung auch in der Niere und in der Milz

nadelstichkleine Herdchen nachgewiesen werden. Je länger die Krankheit dauert, umso zahlreicher und auch umfangreicher sind die Nekroseherde in diesen Organen.

Mikroskopisch handelt es sich um verschiedene Prozesse. Wie oben bereits angedeutet wurde, setzen sich die regressiven Vorgänge in den Gefäßwänden auch in das umliegende Parenchym fort. Die Leberzellen sind hier sehr blaß gefärbt. Es sind nur noch Kernschatten vorhanden oder aber die Kerne zeigen Erscheinungen von Pyknose und Karyorrhexis. Kurz, wir haben eine typische Koagulationsnekrose vor uns. In der Umgebung von Kapillarembolien zeichnen sich die Leberzellen oft durch ausgesprochene Eosinophilie aus; die Kerne sind meist noch verhältnismäßig gut erhalten. In diesen Fällen haben wir es mit den ersten Anfängen einer rein toxischen Nekrose zu tun (Abb. 7). In anderen Fällen finden wir an der Peripherie der Nekrose einzelne gewucherte Zellen (Abb. 6) Alle Übergänge bis zu den von Lund (4) beschriebenen Wucherungen des retikulo-endothelialen und histiozytären Apparates sind zu finden. Immer ist im Zentrum erst eine Nekrose, die wiederum in engerem Zusammenhang mit Bakterienembolien steht (Abb. 7 und 8). Diese verschiedenen Veränderungen kommen in einigen Fällen nebeneinander vor. Je geringer die Virulenz der Bakterien ist, desto mehr treten die knötchenförmigen Nekrosen in den Vordergrund.

Um den Nachweis zu erbringen, daß es sich bei den herdförmig gewucherten Zellen um Abkömmlinge des retikuloendothelialen Systems handelt, wurde das R.E.S. zunächst blockiert. Einen Tag später wurden die Tiere infiziert. Handelte es sich bei den gewucherten Zellen um Retikulo-Endothelien, so mußte sich dadurch, wenn nicht eine vollständige Unterbindung der Proliferation, so doch eine wesentliche Verringerung erzielen lassen. Für die Nekrosen bedeutet dies, daß die rein toxischen Nekrosen trotzdem auftreten konnten, während die knötchenförmigen Nekrosen zahlenmäßig verringert erscheinen mußten. In der Tat entsprach der Versuch ganz unseren Erwartungen.

Veränderungen im Darm.

Die hämorrhagische Enteritis gehört zu den diagnostisch wichtigsten Erscheinungen bei Geflügelcholera. Allgemein fanden wir die Meinung verbreitet, daß dieselbe eng mit der natürlichen, intestinalen Infektion zusammenhänge. Neun von meinen elf Versuchstieren wurde das infektiöse Material parenteral einverleibt. In allen Fällen entstand gleichwohl, oft bei ganz kurzer Krankheitsdauer, eine hämorrhagische Enteritis, die besonders im Duodenum und dann wieder im Mastdarm ausgebreitet war.

Zusammenfassung.

Bei Geflügelcholera treten als grundsätzliche Veränderungen Blutgefäßschädigungen in Form von Degeneration und Proliferation der Endothelien und der übrigen Gefäßwandelemente auf. Dieselben sind für die auftretenden Blutungen verantwortlich zu machen. Im Anschluß an die Gefäßwandschädigung und im Zusammenhange mit Bakterienembolien kommt es zu toxischen Nekrosen der Umgebung der Gefäße, an die sich im weiteren Verlaufe Wucherungsvorgänge des retikulo-endothelialen und histiozytären Apparates anschließen. Im Verlaufe der Untersuchungen wurde nachgewiesen, daß die weitverbreitete Ansicht, Nekrosen in der Leber oder in anderen Organen deuteten auf einen subakuten oder chronischen Verlauf der Krankheit, nicht zu Recht besteht. Vielmehr traten auch bei perakutem Verlauf nadelstichkleine Nekrosen in der Leber, in der Milz und in den Nieren auf.

Im Zentralnervensystem konnten keinerlei entzündliche Veränderungen nachgewiesen werden.

Kälberseptikämie

Pathologisch-anatomisch war in diesem perakuten Fall von Kälberseptikämie Lungenödem und Darmkatarrh festzustellen.

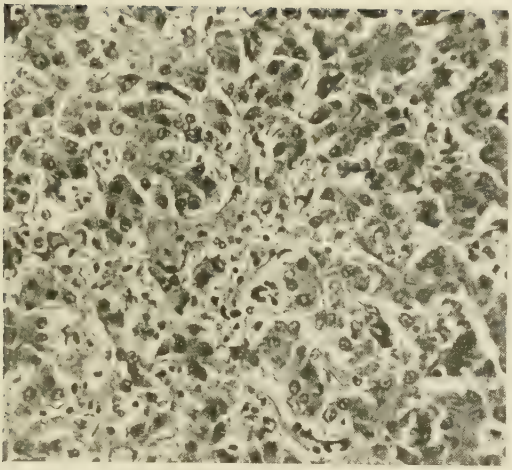

Abb. 1. Geflügelcholera. Hyaline Kapillare.
Leber, Fall 9. Vergr. ca. 380 × H. E.

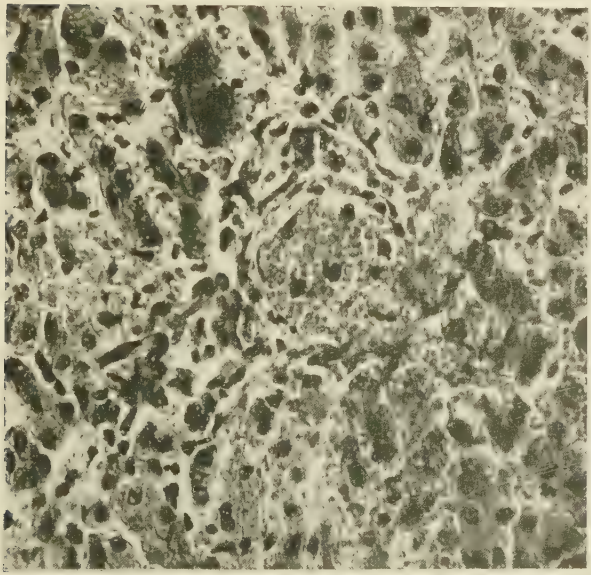

Abb. 2. Kälberseptikämie. Zerstörte Gefäßwand mit Blutungen und Nekrose der Nachbarschaft.
Leber, Fall 12. Vergr. ca. 280 × H. E.

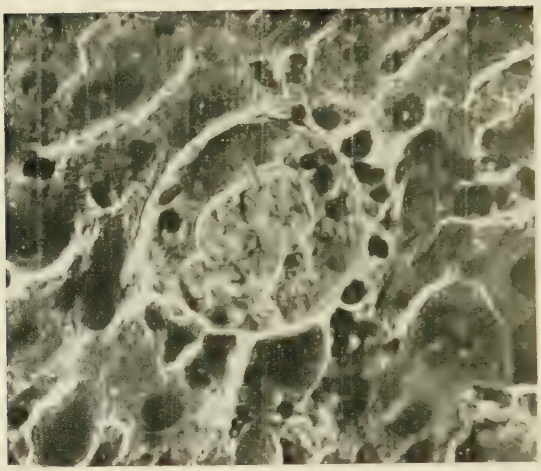

Abb. 3. Bipolarseptikämie der Maus, Schwellung und Hyalinisierung der Wand einer Präkapillare,
Leber, Fall 17, Vergr. ca. 670 × H. E.

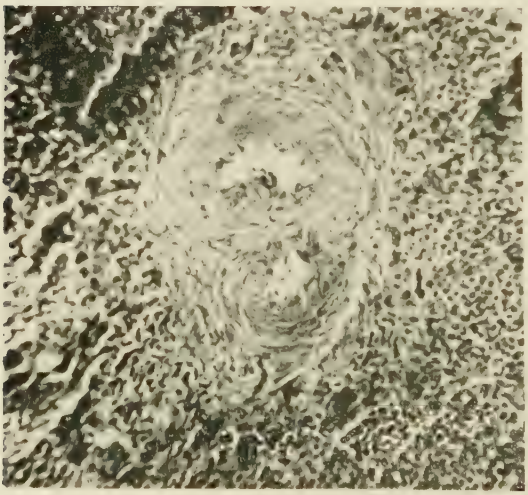

Abb. 4. Geflügelcholera. Tumorförmige Proliferation der Endothelzellen,
Milz, Fall 9. Vergr. ca. 220 × H. E.

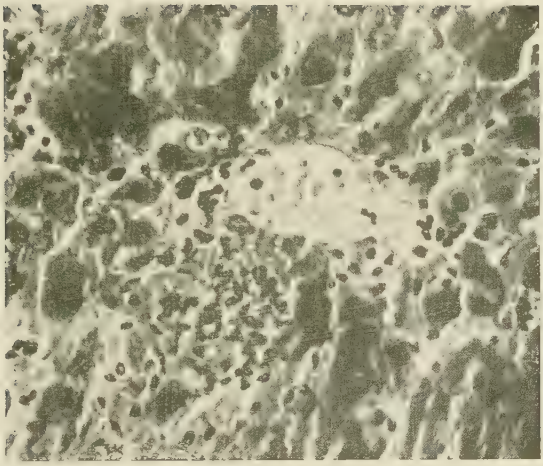

Abb. 5. Bipolarseptikämie der Maus. Knötchenförmige Nekrose in der Nachbarschaft eines zerstörten Gefäßes.
Leber, Fall 17, Vergr. ca 370 × H. E.

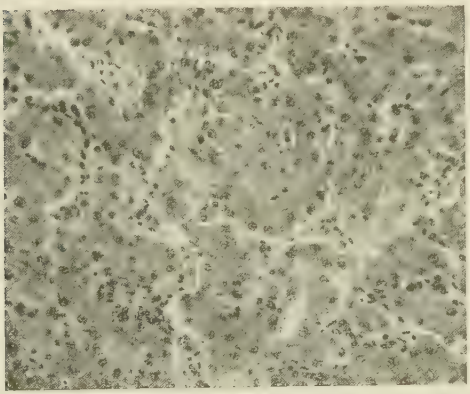

Abb. 6. Geflügelcholera. Rein toxische Nekrose,
Leber, Fall 3, Vergr. ca. 320 × H. E.

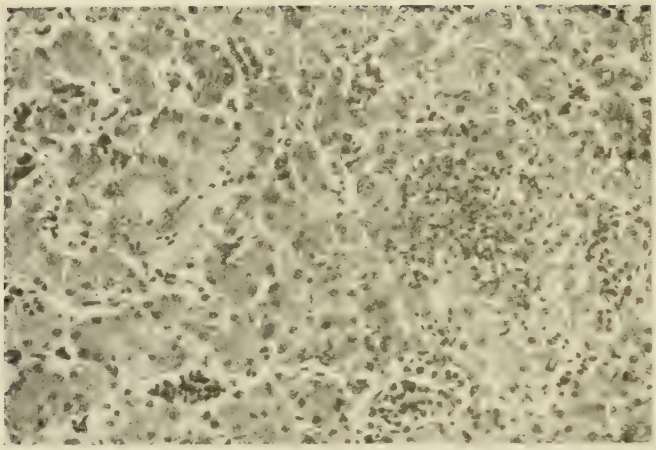

Abb. 7. Geflügelcholera. Links toxische Nekrose, rechts knötchenförmige Nekrose, beide im Zusammenhange mit Kapillarembolien. Leber, Fall 3, Vergr. ca. 320 × H. E.

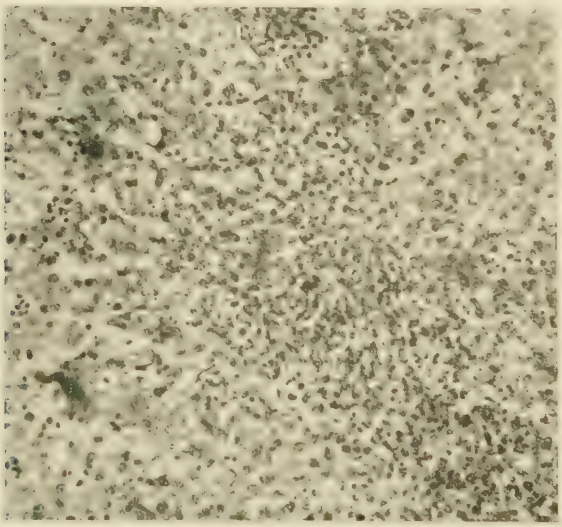

Abb. 8 Geflügelcholera. Große, knötchenförmige Nekrose. Leber, Fall 7, Vergr. ca. 320 × H. E.

Außerdem waren überall unter den serösen Häuten und den Schleimhäuten erhebliche, unverwischbare Blutungen vorhanden.

Veränderungen des Gefäßsystems.

Histologisch ist dieser Fall ein Schulbeispiel, wie Gefäßveränderungen zustande kommen. In allen Organen und in den meisten Gefäßen sind hier Gefäßschädigungen, die jene bei Schweinepest an Häufigkeit und Klarheit übertreffen.

In den Kapillaren und Präkapillaren sind meist nur noch spärliche Reste der Wand vorhanden. Wenn sie überhaupt noch zu sehen ist, dann ist sie aufgequollen und verdickt. Die Kerne der Endothelien sind blasig, zum Teil pyknotisch, andere wieder sind körnig zerfallen. In vielen Fällen sind regressiv veränderte Endothelien ins Lumen der Gefäße hinein abgestoßen. Blutungen im Zusammenhange mit solchen Bildern sind nicht selten. Eine große Anzahl von Kapillaren ist jedoch in hyaline Stränge umgewandelt, die sich stark eosinophil färben. In einzelnen dieser ehemaligen Kapillaren sind noch Kernfragmente zu finden. Kapillarembolien, ähnlich wie bei Geflügelcholera, sind nicht nachweisbar. Hin und wieder findet man einzelne Bakterien an die zerstörte Wand angelagert. Der bipolare Charakter derselben ist im Schnitt sehr gut zu erkennen.

In den größeren Gefäßen sind die Gefäßwände noch deutlicher zu sehen, jedoch unterliegen auch sie in hohem Maße der zerstörenden Kraft der Bakterientoxine. Die Gefäßwände sind verdickt, die einzelnen Wandelemente sind auseinandergedrängt und haben eine seröse Durchtränkung erfahren. Mitunter ist an die Stelle der einzelnen Gefäßwandteile eine homogene, eosinophil sich färbende Substanz getreten, in der kaum noch Kerntrümmer zu erkennen sind. An anderen Stellen können alle Formen der Kernschrumpfung studiert werden. Am häufigsten unterliegen die Kerne der Endothelien dem körnigen Zerfall. Sehr oft begegnet man auch im Zusammenhange mit Blutaustritten Endothelresten, die ins Lumen abgestoßen sind.

Die Adventitialzellen sind in stürmischer Proliferation begriffen, sie umgeben mit einem dichten, mehrzeiligen Mantel die Gefäße. Auch in ihnen sind regressive Veränderungen in Form von Pyknose und Karyorrhexis sehr häufig (Abb. 2).

Der nekrotische Prozeß greift nicht selten auf das umliegende Gewebe über. Diese Erscheinung ist besonders in der Leber und in den Nieren ausgeprägt. Die davon betroffenen Zellen erscheinen blaßrosa gefärbt, sie sind wie ausgelaugt. Karyolysis und Karyorrhexis kennzeichnen die retrograden Veränderungen.

Diese beschriebenen Veränderungen sind so regelmäßig und so wenig verschieden in den einzelnen Organen, daß es sich erübrigt, jedes einzelne Organ gesondert zu besprechen. Unterschiede sind höchstens in der Art vorhanden, daß in einzelnen Organen proliferative Vorgänge neben den degenerativen stärker ausgeprägt sind, so besonders in den Gefäßen der Milz und der Lymphknoten. Hier finden wir nicht selten ausgedehnte Wucherung der Endothelien, die zu tumorartigen Bildungen führt.

Besonders hervorzuheben ist die geringe Beteiligung der Gefäße des Gehirns.

Sonstige Veränderungen.

In der Leber sind kleine, toxische Nekrosen zu finden, die in engem Zusammenhange mit den degenerativen Veränderungen der Gefäßwände stehen.

Die Lunge zeigt außer den Gefäßschädigungen ein ausgesprochenes Lungenödem.

Die Nieren enthalten sehr zellreiche Glomeruli vielleicht als Zeichen einer beginnenden Nephritis. Einzelne Tubuli sind wie ausgelaugt, schwach gefärbt und haben sehr chromatinarme Kerne.

Im Gehirn sind keinerlei Anzeichen für eine Encephalitis vorhanden.

Zusammenfassung.

In einem perakuten Fall von Kälberseptikämie können umfangreiche Gefäßveränderungen nachgewiesen werden. Proliferative und vor allem degenerative Vorgänge in den Endothelien, sowie in der übrigen Gefäßwand sind regelmäßig und in großem Ausmaß festzustellen. Häufig sind die Gefäßwände, vor allem die der kleineren Gefäße in hyaline Röhren und Stränge umgewandelt. In engem Zusammenhang hiemit stehen Blutungen und Nekrosen. Entzündliche Veränderungen im Gehirn sind nicht vorhanden.

Kaninchenseptikämie.

Pathologisch-anatomisch liegen die Hauptveränderungen im Bereiche des Respirationsapparates. Die charakteristische, hämorrhagische Tracheitis ist regelmäßig vorhanden. In der Lunge ist in 3 Fällen ausgeprägtes Lungenödem, in einem Fall beginnende Pneumonie festzustellen. Der Darm weist eine katarrhalische Enteritis auf. Subseröse Blutungen sind nur sehr spärlich zu finden.

Veränderungen des Gefäßsystems.

Die hauptsächlichen Veränderungen sind an den Gefäßen der Leber und der Lunge nachweisbar. Jedoch treten die degenerativen Veränderungen der Endothelien und der übrigen Gefäßwandteile zunächst nicht so deutlich hervor, wie wir es in den früher beschriebenen Fällen sahen. Lediglich in dem Spontanfall sind die regressiven Vorgänge regelmäßig und sehr ausgeprägt vorhanden. Auch hier sind vornehmlich die Kapillaren und die kleineren Arterien in Mitleidenschaft gezogen.

Wir sehen im Übersichtsbild eine erhebliche Verdickung der Gefaßwände und zwar ist dieselbe in weit höherem Maße ausgeprägt als bei Geflügelcholera und Kälberseptikämie. Die Wand ist aufgequollen, die einzelnen Gefäßwandelemente sind

weit auseinander gedrängt und haben eine ödematöse Durchtränkung erfahren, die auch über die Gefäßgrenzen hinaus ins umliegende Gewebe fortschreitet. Im ganzen ist die Wand außerordentlich blaß gefärbt.

Die Endothelien sind in Proliferation begriffen und wölben sich vielfach halbkugelig ins Lumen vor; ihre Kerne sehen blasig aus. Viele dieser Endothelzellen sind ins Lumen des Gefäßes abgestoßen. Körniger Zerfall und Kernschrumpfung ist in den durch künstliche Infektion erzeugten Fällen relativ selten, im Spontanfall dagegen besonders in Lunge und Leber häufiger zu finden. In der Milz und in den Lymphknoten tritt die Proliferation der Endothelien besonders stark hervor; sie führt hier nicht selten zum vollständigen Verschluß des Gefäßlumens. In den übrigen Organen sind degenerative Erscheinungen sehr selten; Schwellung und Proliferation der Endothelzellen ist fast regelmäßig, allerdings in sehr wechselndem Maße vorhanden.

Die Adventitialzellen sind ebenfalls in Wucherung begriffen. Je langsamer der Krankheitsverlauf ist, umso häufiger und auch ausgeprägter ist die Proliferation. Mitunter umgeben die gewucherten Zellen das Gefäß mit einem dichten, mehrzeiligen Mantel.

Wo degenerative Veränderungen zugegen sind, kommt es regelmäßig zum Austritt von Erythrozyten.

Die Gefäße des Gehirns beteiligen sich bei der Proliferation der zellulären Elemente der Gefäßwände nur sehr wenig.

Sonstige Veränderungen.

In der Leber kommt es hin und wieder zu kleinen, toxischen Nekrosen im Anschluß an Schädigungen der Gefäßwand, was durch ausgesprochene Eosinophilie der das Gefäß umgebenden Leberzellen zu erkennen ist. Knötchenförmige Nekrosen können nicht beobachtet werden.

In der Lunge ist in den künstlich erzeugten Fällen ein sehr starkes Lungenödem, im Spontanfall eine Pneumonie im Stadium der grauen Hepatisation vorhanden.

In der Trachea kommt die hämorrhagische Entzündung deutlich zum Ausdruck durch starke Infiltration der Mukosa mit Entzündungszellen und roten Blutkörperchen und hochgradige Erweiterung der Gefäße, an denen auch degenerative Prozesse zu bemerken sind.

Encephalitische Erscheinungen in Gestalt von perivaskulären Infiltraten oder einer Vermehrung der Gliazellen des Gehirns werden nie gefunden.

Zusammenfassung.

In den untersuchten Fällen von Kaninchenseptikämie beherrschen perivaskuläre Ödeme das histologische Bild. Daneben kommen degenerative und proliferative Prozesse an den Gefäßwandzellen vor.

Bipolarisseptikämie bei der Maus.

Der Obduktionsbefund ergab umfangreiche Blutungen unter den serösen Häuten.

Veränderungen des Gefäßsystems.

Wie in allen übrigen Fällen sind die Kapillaren und die kleineren Gefäße am stärksten in Mitleidenschaft gezogen. Wir sehen alle Formen von Degeneration in den Endothelien, wie sie bisher schon beschrieben wurden, also Quellung, sowie Pyknosis und Karyorrhexis der Zellkerne. Und zwar sind diese regressiven Veränderungen so regelmäßig und so ausgeprägt, daß man sie denen beim Kalbe an die Seite stellen kann. Wiederum ist die Leber am schwersten betroffen und wiederum stehen diese retrograden Erscheinungen in engem Zusammenhange mit Blutungen. Auch die übrigen Gefäßwandteile werden zerstört, Hyalinisierung wird beobachtet (Abb. 3). Damit nicht genug, die Nekrotisierung schreitet auch auf das umliegende Gewebe weiter. An vielen Stellen kommt es zu lebhafter Pro-

liferation sowohl der Endothel- wie der Adventitialzellen; die Schwellung und Proliferation ist oft so hochgradig, daß es zum vollständigen Verschluß der Gefäße kommt.

Sonstige Veränderungen.

In der Leber findet man sowohl rein toxische, wie auch knötchenförmige Nekrosen in der Nachbarschaft der zerstörten Gefäße. Es ist auffallend, die Ähnlichkeit mit den bei Geflügelcholera auftretenden Prozessen zu beobachten (Abb. 5).

In der Lunge ist eine beginnende Pneumonie gegeben. Eine Encephalitis ist nicht vorhanden.

Zusammenfassung.

Bei der Bipolarisseptikämie der Maus kommt es regelmäßig zu ausgeprägten proliferativen und degenerativen Veränderungen der Gefäße. Dieselben stehen im Zusammenhange mit Blutungen und Nekrosen.

Bipolarisseptikämie des Schweines.

Das Ferkel scheint durch die erste Infektion mit einem wenig virulenten Stamm von Bac. suisepticus eine gewisse Immunität erlangt zu haben. Dementsprechend ist der Verlauf der Erkrankung langsamer.

Der Sektionsbefund ergibt beginnende Pneumonie. Blutungen sind nicht vorhanden.

Veränderungen des Gefäßsystems.

Histologisch sind degenerative und proliferative Prozesse, hauptsächlich in der Leber zu finden. Diese unterscheiden sich nur graduell von den früher beschriebenen. Wenn die Veränderungen in diesem einen Fall auch nicht so prägnant sind, wie z B. im Kälberfall, so ist doch anzunehmen, daß dieselben

bei stürmischem Verlaufe der Krankheit genau so hochgradig auftreten werden. Interessant ist wiederum das parallele Auftreten von degenerativen Prozessen und von Blutungen. Die Schwellung und Proliferation der Endothelien führt auch in diesem Falle öfters zum vollständigen Verschluß des Gefäßlumens. Die Aufquellung und ödematöse Durchtränkung ist ebenfalls wieder zugegen.

Sonstige Veränderungen.

In der Lunge ist eine beginnende Pneumonie im Stadium der Anschoppung vorhanden.

Eine Encephalitis tritt nicht auf.

Zusammenfassung.

Im vorliegenden Fall von Bipolarisseptikämie kommt es, wenn auch in geringem Ausmaß zu den bekannten degenerativen und proliferativen Veränderungen der Gefäße.

Besprechung der Befunde.

Bei sämtlichen untersuchten Fällen von hämorrhagischer Septikämie treten als grundsätzliche Veränderungen degenerative und proliferative Prozesse der gesamten Gefäßwände auf, die nur quantitativ voneinander verschieden sind. Treten im einen Fall mehr die degenerativen Veränderungen in den Vordergrund, im anderen dagegen mehr die proliferativen, so sind hierfür zweifellos Virulenzschwankungen der Bakterien, wie auch die individuelle Resistenz der Tiere verantwortlich zu machen. Allgemein kann man sagen, daß es bei kurzer, stürmischer Krankheit regelmäßig zu umfangreicher Zerstörung der Gefäßwände kommt. Ist der Krankheitsverlauf dagegen mehr schleichend, so stehen mehr und mehr proliferative Vorgänge im Vordergrund. Parallel damit treten im ersten Fall umfangreiche Blutungen schon makroskopisch zu Tage, während sie im andern

Falle nur sehr spärlich auftreten oder gar ganz fehlen. Die hauptsächlichsten Veränderungen liegen immer in der Leber.

Die in der Leber und zum Teil auch in anderen Organen auftretenden Nekrosen stehen in engem Zusammenhange mit den Schädigungen der Gefäßwände. Bei akutem Verlauf kommt es zu kleinen, reinen toxischen Nekrosen, bei langsamerem dagegen kommt es mehr und mehr zu Wucherungen des retikuloendothelialen und histiozytären Apparates. Immer aber ist zuerst die toxische Schädigung vorhanden; im Anschluß daran kommt es zur Bildung der knötchenförmigen Nekrosen. Es geht daher nicht an, beim Auftreten von Nekrosen rundweg von einem subakuten oder chronischen Verlauf zu sprechen,

Da die hier auftretenden Gefäßveränderungen denen der Schweinepest sehr ähneln, kann nur zu großer Vorsicht bei der Verwertung der Gefäßveränderungen zur histologischen Diagnose von Schweinepest geraten werden, wie dies ja auch von Seifried bereits früher getan wurde.

Im einzelnen auf die Möglichkeit der histologischen Diagnose der Schweinepest einzugehen, würde im Rahmen dieser Arbeit zu weit führen. Es soll hier nur kurz auf die grundsätzlichen Unterschiede bei Schweinepest und bei hämorrhagischer Septikämie hingewiesen werden: Sind es bei Schweinepest hauptsächlich die Gefäßveränderungen der Lymphknoten, der Milz und des Zentralnervensystems, die in die Augen springen, so ist es Bipolarisseptikämie hauptsächlich die Leber und ihre Gefäße, die die schwersten Schädigungen erleiden.

Ein besonderes Gewicht dürfte dem Auftreten einer Encephalitis zur Unterscheidung der beiden Krankheiten zukommen.

Zusammenfassung und Schluß.

1. Bei der hämorrhagischen Septikämie der verschiedenen Tiere treten als grundsätzliche Veränderungen Gefäßveränderungen degenerativer und proliferativer Natur auf, die in dieser Arbeit näher beschrieben werden.

2. Die auftretenden Blutungen stehen in engem Zusammenhange mit diesen Gefäßwandschädigungen.

3. Die auftretenden Nekrosen sind wie die Gefäßveränderungen die Wirkung der Bakterien und ihrer Toxine.

Schrifttum.

1. Bon, Ref. Ellenberger-Schütz **63** (1910) — 2. Hertel, Arb. a. d. Kaiserl. Gesundheitsamt **20**, 453 (1994) — 3. Katona, Budapest. Inaug. Diss., Ref. Ellenb.-Sch. (1928) — 4. Lund, L., D.T.W. 327, (1926) — 5. Nieberle K., Lehrb. d. spez. path. Anatomie, (1930) — 6. Preuß, Bern Inaug. Diss. (1909) — 7. Pröscher F. u. R. u. Seil H., J. Am. Vet. Med. Assn., **4**, 609 (1917) — ders. u. Hoffmann, H. A. J. Comp. Path. and Therap., **37**, 73 (1924) — 8. Röhrer H,, Arch. Tierheilk **62**, 345, 439 (1930) — ders. **64**, 125 (1931) — ders. Virch. Arch, **284**, 203 (1932) — 9. Rose, Berlin, Inaug. Diss., (1922) — 10. Salyi, I, Arch Tierheilk., **68**, 250 (1934) — 11. Seifried O., J. Exptl Med. **53**, 277 (1931) — ders. Ergebn. allg. Path. u. Pathol. Anat., **24**, 554 (1931) — ders. Arch. Tierheilk. **65**, 432 (1932) — derselbe u. Cain C. B., Journ. Am. Vet. Med. Assn. **33**, 255 (1932) — ders. Vortrag gehalten b. d. Jahres-Versammlung d. Jowa Vet. Med. Assn. am. 13. Jan 1932 in Des Moines, Jowa. — derselbe, M.T.W. **21**, 244 (1932).

Lebenslauf.

Am 11. Juli 1909 wurde ich, Gustav Beutenmüller, in Stuttgart-Degerloch als Sohn des Mechanikers Gustav Beutenmüller und dessen Ehefrau Karoline, geb. Schlotz geboren. Ich besuchte zunächst bis 1924 die Bürgerschule II in Stuttgart. Vom Frühjahr 1925 bis 1928 besuchte ich die Wilhelms-Oberrealschule in Stuttgart und bestand dort die Reifeprüfung. Im Sommersemester 1928 bezog ich die Universität Tübingen, um dort Naturwissenschaften zu studieren. Im Wintersemester 1928 u. 1929 setzte ich dieses Studium an der Technischen Hochschule in Stuttgart fort. Vom Sommersemester 1931 ab, oblag ich während 7 Semestern dem Studium der Tiermedizin an der Tierärztlichen Fakultät der Universität München und erhielt dort am 15. Dezember 1934 die Approbation als Tierarzt. Seit dieser Zeit bin ich mit dem staatlichen Vorbereitungsdienst beschäftigt. Die vorliegende Arbeit habe ich im März 1934 begonnen.